



Fallbeispiel

PerioType® Rapid Implantation mit Sofortbelastung

Patient: Herr J. - geb. 20.08.1995

Anamnese

Herr J. stellte sich am 07.08.2014 in der Kaiserberg Klinik zur Behandlung des Zahnes 22 vor. Der Patient wünschte sich zunächst den Erhalt des Zahnes. Eine Medikamenteneinnahme wurde verneint. Alkohol- oder Drogenabusus lehnte er ab.

Befund

Allgemeinmedizinischer Befund:

Herr J. ist 1,80m groß, wiegt 75kg und befindet sich in einem guten Allgemeinzustand. Der Patient ist kein Raucher.

Zahnärztlicher Befund am 20.02.2015:

Es liegt ein Gebiss mit einem Fistelgang in Regio 22 vor. Der Patient hat kein Gummy Smile.

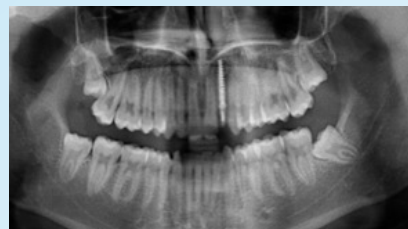Diagnose

Fistelgang Regio 22 mit bukkalem Austritt.

Therapieprozedere

Dem Wunsch des Patienten nach wurde versucht den Zahn 22 durch Trepanation, Med-Einlage und Wurzelspitzenresektion zu erhalten. Im selbigen Eingriff wurde eine Zyste entfernt und der Knochendefekt mit einer Membrantechnik verschlossen.


Im März wünschte sich der Patient allerdings eine definitive Lösung mit Implantatversorgung. Nach der Auswertung der DVT-Aufnahme konnte die Implantation mit Sofortbelastung durchgeführt werden. Der Patient war unter antibiotischer Abschirmung. Der Zahn 22 wurde dann intraoperativ entfernt und die Alveole kurretiiert. Ein Implantat PerioType Rapid 3,5x15mm wurde inseriert. Nachdem der Aufbau eingeschraubt wurde, wurde eine Bindegewebs transplantation aus dem linken Gaumen entnommen und mit GoreTex-Naht fixiert.



Der Patient bekam eine implantatgetragene provisorische Krone und eine Verbandsplatte für den Gaumen. Nach der Einheilzeit von 8 Wochen konnte der entgültige Abdruck genommen werden. Die entgültige Krone wurde hergestellt und eingesetzt.



CLINICAL HOUSE DENTAL



PerioType® Rapid

Das periointegrative Implantat